Aus der Prosektur des städtischen Krankenhauses München r. d. Isar.
(Prosektor: Privatdozent Dr. Oberndorfer.)

Das

Aneurysma der art. pulmonalis.

Inaugural-Dissertation

zur

Erlangung der Doktorwürde

in der

gesamten Medizin

verfasst und einer

Hohen medizinischen Fakultät

der

Kgl. Bayer. Ludwig-Maximilians-Universität zu München

vorgelegt von

August Ploeger, Medizinalpraktikant
aus Methler.

Mit einer Tafel.

Wiesbaden.
Verlag von J. F. Bergmann.
1910.

Aus der Prosektur des städtischen Krankenhauses München r. d. Isar.
(Prosektor: Privatdozent Dr. Oberndorfer.)

Das

Aneurysma der art. pulmonalis.

Inaugural-Dissertation

zur

Erlangung der Doktorwürde

in der

gesamten Medizin

verfasst und einer

Hohen medizinischen Fakultät

der

Kgl. Bayer. Ludwig-Maximilians-Universität zu München

vorgelegt von

August Ploeger, Medizinalpraktikant
aus Methler.

ACAD. LUDWIGAE BIBL.

Mit einer Tafel.

Wiesbaden.
Verlag von J. F. Bergmann.
1910.

Gedruckt mit Genehmigung der medizinischen Fakultät der Universität München.
Referent: Se. Magnificenz Herr Geheimrat Prof. Dr. v. Bollinger.

Meiner lieben Mutter gewidmet.

Lebenslauf.

Am 27. September 1885 wurde ich als Sohn des 1900 verstorbenen Pfarrers August Ploeger in Methler, Kreis Hamm, Westfalen, geboren. Meine Schulbildung erhielt ich in Aachen, wohin mein Vater im Jahre 1886 gewählt worden war. Von Ostern 1891 bis Ostern 1894 besuchte ich zwei Jahre die protestantische Volksschule und ein Jahr die Vorschule und kam dann auf das Kaiser-Wilhelms-Gymnasium, wo ich zu Ostern 1903 das Reifezeugnis erhielt. Von meiner Studienzeit verbrachte ich drei Semester in Berlin und sieben Semester in München. Das Tentamen physicum bestand ich im Juli 1905 in München, das Staatsexamen im Mai 1908 ebenfalls in München. Als Medizinalpraktikant war ich vier Monate an der Prosektur des städtischen Krankenhauses München r. d. Isar und vier Monate an der Königl. chirurgischen Universitäts-Poliklinik tätig. Zur Zeit bin ich als Medizinalpraktikant an der Königl. Universitäts-Kinder-Poliklinik.

Digitized by the Internet Archive
in 2026

https://archive.org/details/IA41547407_0077

Die Pathologie der Gefässe des kleinen Kreislaufs war bis vor kurzer Zeit ein ziemlich unbekanntes und nur wenig erforschtes Gebiet. Bei der grossen Seltenheit der makroskopisch sofort in die Augen fallenden Krankheitsprozesse ist das leicht erklärlich. Erst in den letzten Jahren wurde diesem Gegenstand mehr Interesse entgegengebracht.

Die wichtigste und häufigste Erkrankung der Gefässe, die Atherosklerose, spielt natürlich auch bei den Lungengefässen die grösste Rolle. Während sie früher in den Häufigkeitsskalen der Arteriosklerose an den verschiedenen Körperarterien immer in den letzten, meist selbst an letzter Stelle rangierte oder gar überhaupt nicht aufgezählt wurde, hat sich jetzt durch genauere Untersuchungen herausgestellt, dass sie in Wirklichkeit gar keine seltene Erscheinung ist. Meist finden sich allerdings nur kleine, gelbliche Verdickungen der Intima, die sich auf den Hauptstamm der Lungenarterien und die Gabelungsstellen der grösseren Äste beschränken; nur selten sind auch die kleineren Äste betroffen. Brüning, Torhorst und Ehlers haben eine ganze Reihe von Lungenarterien systematisch histologisch untersucht und dabei ausgesprochene Arteriosklerose gefunden, selbst an Stellen, die makroskopisch keine auffallenden Veränderungen aufwiesen. Nach diesen Autoren stimmen diese Intimaverdickungen im wesentlichen mit den analogen Verhältnissen an den Arterien des grossen Kreislaufs überein.

Bei der Unklarheit, die über die Ätiologie und Pathogenese der Arteriosklerose überhaupt noch herrscht, ist es nicht zu verwundern, dass auch über die Ursachen der Lungenarteriensklerose die Ansichten auseinandergehen. Da dieselbe jedoch sich häufig bei Erkrankungen findet, die mit starker Stauung im kleinen Kreislauf einhergehen,

wie Mitralstenose, Lungenemphysem, adhäsiver Pleuritis, indurativen Phthisen, interstitieller Pneumonie etc. herrscht jetzt vorwiegend die Ansicht, dass die andauernde Blutdrucksteigerung und die dadurch bedingte Wandspannung ein wichtiger ätiologischer Faktor ist.

Eugen Albrecht hat einen Fall von höchstgradiger Pulmonalsklerose beschrieben. Ein atheromatöses Geschwür an der Konkavität des Aortenbogens war in die Arteria pulmonalis durchgebrochen. Die Lungenarterie war stark erweitert, die Wand dünn, in der Intima eine grosse Menge fleckiger, gelblicher Trübungen und vortretender, dünner Kalkplatten, welch letztere auch in den stark erweiterten Ästen bis in die feinsten Lungenarterien sich fanden. Aus diesem und einem von Edgren angeführten Fall von hochgradiger Pulmonalsklerose bei einem Mann mit offenstehendem Ductus arteriosus Botalli zieht Albrecht die für das Verständnis der Arteriosklerose überhaupt wichtige Folgerung: »Hochgradige, dauernde Steigerungen des Blutdrucks in einem dafür nicht genügend vorgebildeten Gefässsystem vermögen hochgradige Arteriosklerose in demselben hervorzurufen.«

Ausser dem mechanischen Faktor sollen aber auch noch allgemeine Schädlichkeiten, wie sie für die Arteriosklerose überhaupt verantwortlich gemacht werden, in der Ätiologie der Pulmonalsklerose eine Rolle spielen.

Neben dieser gewissermassen sekundären, durch abnorme Blutdrucksteigerung hervorgerufenen Form der Lungenarteriensklerose hat Mönckeberg noch eine genuine Form beschrieben, »bei der die Sklerose der Pulmonalarterie im Vordergrund des anatomischen Befundes steht, bei dem sie einzig und allein für die klinischen Symptome einerseits und den anatomischen Befund am Herzen andrerseits verantwortlich zu machen ist«. Er berichtet von zwei Fällen von hochgradiger Sklerose der Lungenarterien bis in die kleinsten Äste hinein; der Klappenapparat war in beiden Fällen intakt und der rechte Ventrikel enorm hypertrophiert. Ein ähnlicher Befund war in den beiden von Aust und von Romberg berichteten Fällen zu konstatieren: Die Lungenarterie im Stamm und in den Hauptästen erweitert, von da ab bis in die feinsten Verzweigungen stark verengt, das Bild einer hochgradigen Arteriosklerose bietend. Intakter Klappenapparat, ausserordentlich starke Hypertrophie des rechten Ventrikels. In der Lunge selbst keine Veränderungen, welche die Hypertrophie verursacht haben könnten. Drei von diesen vier Fällen betrafen jugendliche Individuen, und Mönckeberg fasst sie als genuine Arteriosklerose auf, die auf der Basis von angeborenen Alterationen der Lungengefässwände entsteht, welche bei normalen Ansprüchen an die Gefässwände zu ihrer

vorzeitigen Schwächung führen. Seine Theorie lässt sich also wohl mit dem oben angeführten Satze Albrechts in Einklang bringen.

In neuester Zeit hat Posselt an der Hand einer Reihe von Fällen auch das klinische Bild der Sklerose der Lungenarterien geschildert.

Von weiteren Gefässerkrankungen findet sich im kleinen Kreislauf weit verbreitet die Arteriitis obliterans. Wie überall bei chronisch entzündlichen Prozessen der Umgebung findet sie sich oft bei Phthisen und interstitiellen Pneumonien.

Syphilis der Lungengefässe ist ein sehr seltener Befund. In den bisher bekannten, in der Arbeit von Wagner und Quiatkowski zusammengestellten fünf Fällen trat die Syphilis in der Form von Gummen in der Gefässwand auf, die eine Grösse von kleinen Knötchen bis zu bohnengrossen Gebilden hatten; in einem Falle wurde hierdurch das Lumen der Arterien stark verengt. In dem von Wagner und Quiatkowski selbst veröffentlichten, äusserst interessanten, sechsten Fall handelt es sich um ausgedehnte Syphilis des Herzens und der Arteria pulmonalis. Wegen des dabei gefundenen Aneurysmas des Pulmonalisstammes hat dieser Fall für uns ein besonderes Interesse, und es sei mir gestattet, etwas näher auf ihn einzugehen:

In dem hypertrophischen Herzmuskel fanden sich zahlreiche Gummata neben chronisch-fibröser Myokarditis. Die Art. pulmonalis ist stark erweitert und misst im Durchmesser 12 cm, ihre Wandungen sind stellenweise bis auf 6—7 mm verdickt, ihre innere Oberfläche ist in ihrer ganzen Ausdehnung uneben, gleichsam klein-höckerig, infolge vorhandener, zahlreicher, flacher, plaquesartiger Verdickungen, von denen manche gelb, manche rötlich-grau sind. Auf dem Querschnitt sieht man in der Dicke der arteriellen Wand gleichfalls stellenweise kleine, käsige, gelbliche Schichten. Die Klappen der Arterie zeigen bis auf unbedeutende Verdickung keine weiteren Veränderungen. Auch die kleineren Verzweigungen der Lungenarterie zeigten verdickte Wandung. Histologisch fand sich eine »diffuse und zirkumskripte granulöse Infiltratration, die stellenweise in charakteristische Gummata übergeht, und eine Endarteriitis, die stellenweise bis zur vollkommenen Obliteration der kleinen Gefässe führte.« Auch andere Organe, besonders Lunge und Leber waren mit notorisch luetischen Affektionen behaftet.

Bei der ziemlich übereinstimmenden Anerkennung, welche heute der Anschauung zu Teil geworden ist, dass die schwielige Sklerose der Aorta syphilitischer oder metasyphilitischer Natur ist und besonders zur Entstehung von Aneurysmen disponiert, und speziell im Sinne der Bendaschen Auffassung, dass die fibröse Sklerose der Aorta durch

Vernarbung wirklicher Gummata entsteht, dürfte es sich meiner Ansicht nach in dem Falle von Wagner und Quiatkowski an der Art. pulmonalis wahrscheinlich um einen Prozess handeln, der ein Vorstadium einer der Aortitis thoracica gleichzusetzenden Erkrankung der Pulmonalis wäre. Meines Wissens ist eine »schwielige Sklerose der Pulmonalis« noch nicht bekannt. Allerdings konnte Wiesner bei 9 unter 10 luetischen Neugeborenen und Kindern Veränderungen an der Aorta, ihren grossen Ästen und auch an der Art. pulmonalis nachweisen, die in zelligen Infiltraten um die Vasa vasorum und in den äusseren Schichten der Media bestanden und bei Nicht-Syphilitischen fehlten.

Die Tuberkulose der Lungenarterien ist häufiger zu beobachten. Entweder kommt sie vom Lumen aus zu stande, wie bei allen Arterien infolge von Miliartuberkulose als ganz kleine Knötchen auf der Intima, oder sie hat von der tuberkulösen Umgebung auf die Wandung der Gefässe übergegriffen. Die äusseren Wandschichten werden gewissermassen angenagt, die Arterienwand als ganzes verliert ihre Widerstandsfähigkeit gegen den auf ihr lastenden Blutdruck, und die inneren Wandschichten werden nach Art einer Hernie vorgestülpt. Solche Aneurysmata per arrosionem finden sich in Erbsen- bis Kirschgrösse nicht gerade selten in alten, meist glattwandigen Kavernen, welche sie meist fast vollkommen ausfüllen. Charakteristisch für sie ist, dass sie stets nur einen Teil der Gefässwand begreifen, nie die ganze Peripherie, weil ein Teil der Wand noch im Lungengewebe liegt und durch dessen Festigkeit geschützt ist. Diese Arrosionsaneurysmen sind sehr oft die Ursache der profusen, arteriellen Lungenblutungen. Auch an den Lungenvenen soll ein ähnlicher Prozess vorkommen.

Im Gegensatz zu diesen auf tuberkulöser Basis entstandenen Arrosionsaneurysmen sind andere Aneurysmen an der Arteria pulmonalis ein äusserst seltener Befund. Nachfolgende statistische Angaben mögen ihre grosse Seltenheit veranschaulichen.

Die grösste Statistik über Aneurysmen stammt von Crisp (1840) Er gibt auf Grund von 551 Beobachtungen folgende Häufigkeitsskala:

Aorta thoracica	175	Cerebralis	2
Poplitea	137	Pulmonalis	2
Femoralis	66	Anon. iliaca	2
Aorta abdominalis	59	Glutaea	2
Carotis	25	Tibialis post.	2
Subclavia	23	Temporalis	1
Anonyma	20	Ophthalmica	1
Axillaris	18	Subscapularis	1
Iliaca femor.	9	Brachialis	1
Basilaris	5		

Leider gibt diese Statistik kein genaues Spiegelbild der wirklichen Verhältnisse; Crisp benutzte als Unterlage zu seinen Angaben die in Sammlungen befindlichen Präparate, und es ist klar, dass bei dieser Methode nur die selteneren Formen der Aneurysmen berücksichtigt werden konnten, was aus der unverhältnismässig hohen Zahl der Aneurysmen der äusseren Arterien gegenüber den inneren Aneurysmen erhellt.

Eine weitere Statistik gibt Emmerich, der das Material des Münchener pathologischen Instituts über einen Zeitraum von $18^1/_2$ Jahren bearbeitet hat. Unter 8669 Sektionen fanden sich 58 Aneurysmen, darunter kein einziges der Lungenarterie.

Eine aus dem pathologischen Institut der Universität Kiel von Bosdorff veröffentlichte Arbeit findet in einem Zeitraum von 16 Jahren unter 3108 Personen über 20 Jahre 93 mit Aneurysmen, darunter eines der Art. pulmon.

Eine ausgezeichnete Statistik hat Müller herausgegeben, welche sich mit den 1865—1900 vom Jenenser pathologischen Institut vorgenommenen Sektionen befasst. Von den 205 Aneurysmen, welche bei 183 Leichen, (108 Männern, 75 Frauen) gefunden wurden, betrafen die

Aorta asc. . . . 26	69	Carotis int.	3
« Arcus . . 18		Coeliaca	1
« thoracica . 19		Hepatica.	3
« abdominalis. 6		Pancreatica	1
Gehirn- u. Rückenmarks-		Coronaria ventriculi . .	1
arterien 62		Lienalis	9
Lungenarterie . . 22		Mesenterica	1
Nabelarterien 6		Colica	1
Duct. art. Botalli . . . 1		Renalis	3
Die übrigen inneren		Suparenalis	2
Arterien 32		Anonyma iliaca	3
Coronaria cordis . . . 1		Hypogastrica	2
Truncus anonymus . . 1		Äussere Aneurysmen . .	13

Die im Vergleich mit den übrigen Statistiken unverhältnismässig hohe Zahl von Aneurysmen der Lungenarterien, 12 % der Gesamtanzahl, welche aus den Angaben Müllers resultiert, erklärt sich aus dem Umstand, dass unter den 22 Fällen allein 20 im Anschluss an ulzeröse Lungentuberkulose stehen und daher zu der oben beschriebenen Gruppe von Arrosionsaneurysmen zu rechnen sind. Ein weiterer Fall ist ebenfalls ein Arrosionsaneurysma im Anschluss an eine grössere Bronchiektasie. Nur ein Fall gehört in die uns hier näher interessierende Kategorie: Ein walnussgrosses, geschichtete Thromben enthaltendes Aneurysma des unteren Zweiges der rechten Lungenarterie. Es ergibt

sich aus letzter Statistik also, dass nur 0,41 % aller Aneurysmen die Lungenarterien betrafen.

Wir gehen nun zur Beschreibung eines Falles von Aneurysma des Stammes der Art. pulmonal. über.

Krankengeschichte.

Krankenhauptbuch 3221. 15. Mai 1908.

M. A., 52 Jahre, verheiratet, Näherin.

Anamnese: Der Vater starb im Alter von 76 Jahren an einem Herzleiden; die Mutter ist 84 Jahre alt und gesund. Drei Geschwister starben an einem Lungenleiden. Über frühere Krankheiten ist nichts bekannt. Seit 22 Jahren besteht ein Herzleiden, welches nach Angabe der Patientin im Anschluss an eine Geburt entstanden sein soll. Das Herzleiden begann mit Stechen und Drücken in der Herzgegend. Anfang Mai dieses Jahres haben sich Husten und Atembeschwerden verschlimmert, sodass Pat. das Krankenhaus aufsuchte. Appetit gut. Stuhlgang regelmässig. Schlaf schlecht. 11 Partus, darunter 1 Frühgeburt von 8 Monaten, eine künstliche Frühgeburt von 5 Monaten, 3 Zangengeburten. Kein Abgang. Die erste Regel trat mit 13 Jahren ein; die Menses waren immer regelmässig und haben seit 3 Jahren aufgehört.

Die subjektiven Beschwerden bestehen in Herzbeklemmungen, Schmerzen in der Herzgegend, Atembeschwerden und starkem Husten. Kein Auswurf. Schmerzen in der linken Schulter; häufig Kopfschmerzen und Schwindel, Angstgefühl, Schweregefühl in den Füssen, besonders im linken Fuss, häufig Kreuzweh.

Status praesens: Mittelgrosse Patientin in reduziertem Ernährungs- und Kräftezustand. Muskulatur und Fettpolster atrophisch. Kachektischer Habitus. Hautfarbe graugelb; Gesichtsfarbe zyanotisch. Temperatur afebril. Atmung beschleunigt, kein Cheyne-Stokesscher Typus. Schädel auf Druck und Beklopfen nicht empfindlich; keine Narben.

Augen: Bewegungen frei. Pupillen ziemlich eng, gleich weit. Pupillenreaktion auf Licht und Konvergenz ziemlich prompt. Orbitalpunkte nicht druckempfindlich.

Ohren: bei Druck auf Proc. mastoideus und Ohrmuschel nicht empfindlich. Hörvermögen etwas herabgesetzt.

Rachen: Schleimhaut mässig bluthaltig; Gaumen ziemlich flach, ohne Defekt. Tonsillen atrophisch. Zähne defekt. Zunge belegt, ziemlich trocken, wird gerade, leicht zitternd vorgestreckt. Zäpfchen gerade, wird gerade gehoben, ebenso die Gaumenbögen.

Hals: keine Drüsen. Schilddrüse wenig vergrössert.

Thorax: flach, hebt sich gleichmässig bei der Atmung. Supra- und Infraclaviculargruben tief eingesunken, gleich. Herzgegend etwas vorgewölbt, man sieht bis zur mittleren Axillarlinie Pulsation.

Wirbelsäule gerade, nicht druckempfindlich.

Lungen:

Perkussion: rechte Lunge: überall sonorer Schall.

linke Lunge: vorne findet sich eine Dämpfung, die in die Herzdämpfung übergeht; hinten oben ist der Schall ebenfalls gedämpft bis zur Höhe des 4. Brustwirbels; unten sonorer Schall. Die Grenzen sind regelrecht und verschieblich.

Auskultation: über der rechten Lunge vesiculäres Atmen. Über der linken Lunge hört man an der Spitze fernes Bronchialatmen; links neben dem Sternum ist das Atemgeräusch aufgehoben, im übrigen vorne bronchial mit giemenden Geräuschen; hinten oben ist das Atemgeräusch kaum hörbar bis zur Höhe des 3. Brustwirbels neben der Wirbelsäule, sonst bronchial mit giemenden Geräuschen. Links hinten unten etwas rauh und giemend. Häufigkeit: 28.

Herz: Der Spitzenstoss findet sich 2 Finger breit nach aussen von der Mamillarlinie.

Perkussion: Grenzen der relativen Dämpfung: rechts 1 Finger breit über den rechten Sternalrand; oben und links geht die Dämpfung in die Dämpfung der linken Lunge über.

Auskultation: über der Mitralis hört man ein lautes systolisches Geräusch, das gleiche schwächer auch über den anderen Ostien.

Die Herzaktion ist unregelmässig; nach jedem 3. oder 4. Schlag ein schneller Schlag, dem eine Pause folgt; im übrigen beschleunigt, 88.

Blutdruck: 80 : 80 (?) nach Riva Rocci, 115 : 110 nach Recklinghausen. Puls ziemlich hart, beschleunigt, 88.

Die Gefässe sind etwas rigid, die Temporalis geschlängelt. Das Abdomen ist etwas aufgetrieben, ziemlich gespannt, nicht druckempfindlich; irgendwelche Resistenzen sind nicht fühlbar. Die Leber überragt den Rippenbogenrand in der Mamillarlinie um gut 3 Finger. Die Milz ist etwas vergrössert.

Urin: Reaktion sauer, Eiweiss wenig; Zucker, Blut, Gallenfarbstoffe, Diazo negativ. Spez. Gewicht 1013. Im Sediment finden sich wenige hyaline Zylinder.

Beide untere Extremitäten sind geschwollen und schmerzhaft, besonders die linke. Neben dem starken Ödem finden sich starke Varicen. Der linke Fuss ist etwas nach aufwärts gebogen; in der Gegend der Malleolen ist die Knochensubstanz stark verdickt (alte Periostitis). Alle Extremitäten sind stark zyanotisch, besonders die Nagelbetten der Finger und Zehen. Die letzten Phalangen der Finger sind kolbig aufgetrieben, Trommelschlägelfinger.

Nervensystem: Motilität und Sensibilität intakt. Die Nervenstämme sind nirgends druckempfindlich. Reflexe: Patellar +, Bauchdeckenr. nicht deutlich, Achillessehnen +, Periost +, Babinski —, Romberg nicht zu prüfen.

Röntgendurchleuchtung und -Aufnahme:

Der linke Oberlappen zeigt diffusen Schatten bis zur zweiten Rippe und geht hier in den Mittelschatten über. Der untere, linke Ventrikelbogen ist vorgebuchtet und pulsiert lebhaft, ebenso ist der linke Vorhofsbogen vorgebuchtet und pulsierend. In der Gegend des Pulmonalarterienbogens ist, namentlich deutlich auf dem Photogramm, ein etwa 4 cm im Durchmesser enthaltender, härterer Schatten sichtbar, der mit seiner oberen Hälfte, deutlich sich abgrenzend, in den Infiltrationsschatten des Oberlappens hineinragt. Eine Pulsation des Schattens ist auf dem Schirm nicht deutlich erkennbar. Der Aortenbogen geht vollkommen in dem Schatten des Oberlappens unter, auch bei Durchleuchtung in verschiedenen Durchmessern. Der rechte Vorhofsbogen zeigt ebenfalls Vorbuchtung und ziemlich lebhafte Pulsation. Vom linken Hilus ziehen nach oben und unten, namentlich als Begleitschatten des Herzens, in zwei Querfinger-Breite Infiltrationsstränge. Die übrige Lungenzeichnung des rechten Lungenfeldes ist normal. Zwerchfellstand beiderseits in normaler Höhe und in normaler Verschieblichkeit.

Klinische Diagnose: Myodegeneratio cordis. Mitralinsuffizienz. Infiltratio lobi sup. pulmonis sin. (Tumor neben dem Sternum links). Nephritis. Stauungsleber. Arteriosklerose.

Therapie: Digalen, Kodeïntropfen.

17. V. Ödeme an beiden unteren Extremitäten zurückgegangen. Cyanose im Gesicht nicht mehr so ausgeprägt. Pat. fühlt sich freier.

20. V. Die Ödeme an den unteren Extremitäten sind vollständig verschwunden. Pat. klagt über vieles Husten und über Schlaflosigkeit.

24. V. Pat. klagt über vieles Husten, fühlt sich aber sonst besser. Der Husten besteht namentlich nachts. Gesichtsfarbe zyanotisch. Kein Cheyne-Stockessches Atmen.

1. VI. Zunahme der Atembeschwerden. Pat. verfällt mehr und mehr.

2. VI. 1908. $10^1/_2$ h. p. m. Exitus letalis.

Für die gütige Überlassung der Krankengeschichte spreche ich Herrn Prof. Dr. Sittmann, Direktor des städt. Krankenhauses München r. d. Isar, meinen verbindlichsten Dank aus.

Sektionsbericht.

Sektionsjournal 243. 3. Juni 1908.

Über mittelgrosse, abgemagerte, weibliche Leiche. Totenstarre vorhanden. Totenflecke reichlich. Haut leicht bräunlich verfärbt.

Schädeldach von mittlerer Dicke, o. B. Sinus longitudinalis o. B. Dura o. B. Weiche Häute der Konvexität stark ödematös. Die Gehirnwindungen sind verschmälert, die Furchen stark vertieft. Auf der Schnittfläche des Gehirns sind die Blutpunkte spärlich, die Zeichnung ist deutlich. Im rechten Thalamus opticus in der Mitte eine kleine, schmale Cystenbildung mit gelber Wand. In ähnlicher Weise im linken Thalamus opticus eine Cystenbildung. Nahe dem vorderen Teil des Nucleus caudatus eine kirschkerngrosse Cyste mit gelber Wandung. Die basalen Gefässe des Gehirns o. B.

Subkutanes Fettgewebe mässig, Muskulatur ebenfalls atrophisch. Wurmfortsatz klein, obliteriert. Beckenorgane frei.

Die Leber überragt handbreit den Rippenbogenrand. Magen und Pylorus sind sichtbar, der Darm ist herabgesunken.

Zwerchfellstand: rechts unterer Rand der 5., links unterer Rand der 6. Rippe.

Nach Eröffnung des Thorax zeigt sich das vordere Mediastinum stark verbreitert. An der Herzbasis zeigt sich eine starke Auftreibung, die von den grossen Gefässen ausgeht. Die rechte Lunge ist etwas bindegewebig adhärent, die linke ist ausgedehnt verwachsen, zurückgesunken.

Die Milz ist etwas vergrössert, ihre Kapsel verdickt.

Die Milzarterie ist ziemlich stark vergrössert, geschlängelt, mit Kalkeinlagerungen versehen und zeigt in ihrem Verlauf eine etwa haselnussgrosse aneurysmatische Ausbuchtung mit vollkommen verkalkter Wandung. Auf der Schnittfläche ist die Milz von brauner Farbe; Gerüst und Konsistenz sind vermehrt; die Zeichnung ist verwaschen.

Der Ductus choledochus ist durchgängig. Die Gallenblase ist vergrössert, prall gefüllt; in ihr braune, dünne Galle mit zahlreichen, bis hanfkorngrossen, schwarzen, maulbeerförmig gekörnten Steinchen.

Die Leber ist von mittlerer Grösse; ihre Kapsel ist besonders im unteren Teil verdickt, mit punktförmigen Blutungen versehen. Auf der Schnittfläche ist

die Zeichnung deutlich, die Konsistenz vermehrt, der Blutgehalt gering. Vielfach finden sich kleine punktförmige Knötchen im Gewebe eingelagert.

Der Magen zeigt gerötete Schleimhaut; in ihm findet sich etwas Schleim mit Speiseresten, sonst k. B.

Pankreas, Nebennieren, Ureteren o. B.

Beide Nieren sind etwas verkleinert, ihre Fibrosa ist fest adhärent, ihre Oberfläche z. T. narbig eingezogen. Die Konsistenz ist vermehrt. Auf der Schnittfläche ist die Zeichnung deutlich; die Gefässe sind stark injiziert.

Dick- und Dünndarm zeigen gerötete Schleimhaut, sonst k. B.

In der Harnblase findet sich eitriger Inhalt. Die Schleimhaut ist stark gerötet, von dunkel rotbrauner Farbe, stark gefaltet.

Vagina, Uterus o. B.

Das linke Ovarium ist geschrumpft, das rechte in eine nussgrosse Cyste umgewandelt, mit etwas höckeriger Oberfläche.

Aus ihr entleeren sich beim Einschneiden kreidige Massen, denen einige blonde Haare beigemengt sind. Nach Abspülen der Inhaltsmassen sieht man an der Wand einzelne Haare inserieren.

Aus Kehlkopf und Trachea entleert sich etwas flüssiges Blut. Beide Schilddrüsenlappen sind leicht vergrössert; in beiden finden sich haselnussgrosse Adenomknoten.

Die Bifurkationsdrüsen sind in eine stark geschrumpfte, gelbliche Masse umgewandelt.

Das Herz ist stark vergrössert; seine Spitze wird vom rechten Ventrikel gebildet. Über dem rechten Ventrikel zeigt sich vorne ein kinderhandtellergrosser Sehnenfleck.

Rechter Vorhof und rechter Ventrikel sind erweitert; letzterer ist mit stark hypertrophischer Muskulatur versehen. Klappenapparat am rechten Herzen intakt.

Kurz oberhalb der Pulmonalklappe erweitert sich die Art. pulmonalis hochgradig und erreicht hier eine Breite von 13 cm, an ihrer Teilungsstelle in den rechten und linken Ast 15 cm. 3 cm oberhalb der Pulmonalklappen finden sich in dem hochgradig erweiterten Gefässrohr, dessen Hauptausbuchtung nach links und hinten geht, dicke, geschichtete, schwartige Thrombenmassen von rötlicher Farbe, die äusserst fest mit der Gefässwand verwachsen sind. Die der Gefässwand aufliegenden Schwarten sind z. T. grauglasig, äusserst derb, während die inneren noch weicher sind. Die von Thrombenauflagerungen freien Teile des erweiterten Gefässes zeigen ausgedehnte Fleckenbildung, Verdickung, radiär gestellte und längliche Narbenstreifen.

Die Schwarten bilden eine konzentrische Auflagerung, die in der Mitte einen für zwei Finger durchgängigen Kanal frei lässt, der sich auch nach rechts und links in den Thrombenmassen gegen die Lungen hin verfolgen lässt. Vielfach und zwar besonders vom oberen Teil der Gefässwand aus zeigt sich eine manchmal bis 2 cm breite, vom Rand des Thrombus auf dessen Oberfläche übergreifende Organisation, während die Hauptmasse der Thromben aus geschichtetem Fibrin besteht und auf der Oberfläche keine Organisation aufweist. Während der herzwärts gelegene Teil der Art. pulmonalis zwar starke Erweiterung, aber vollständig glatte Wandung zeigt ohne Fleckenbildung, zeigen der obere Teil des erweiterten Hauptstamms sowie die Äste der Pulmonalis bis zu den kleinsten Verzweigungen ausgedehnte Fleckenbildung und plaquesartige Einlagerungen. Die Thrombenmassen setzen sich, wie erwähnt, in die Lungenarterienäste fort, unter Freilassung eines zentralen Kanals.

Der linke Vorhof und der linke Ventrikel sind klein, atrophisch. Der Klappenapparat ist intakt. Die Aorta zeigt, beginnend direkt oberhalb der Klappen, ausgedehnte, gelbe Fleckenbildung und daneben narbige Einziehungen der Intima, keine Ulcerationen und keine Verkalkungen. Die Narbe des Ductus Botalli ist nicht aufzufinden. Vor dem Arcus aortae findet sich eine halbhaselnussgrosse Ausstülpung der Wand.

Flecken- und Narbenbildung sind ausgedehnt in der Brustaorta; in der Bauchaorta findet sich landkartenähnliche Zeichnung durch gelbliche, prominente Fleckung der Intima. Der der Pulmonalis anliegende Teil der Aorta ascendens sowie der mittlere Teil der Aorta descendens zeigen innige Verwachsung mit der Erweiterung der Pulmonalis, die nur mit dem Messer gelöst werden kann. Ebenso sind die stark geschrumpften Bifurkationsdrüsen mit dem Pulmonalsack unlösbar verwachsen.

Die linke Lunge ist mit ihrem Hilus äusserst fest mit dem Pulmonalissack verwachsen. Der ganze Oberlappen der linken Lunge ist vollständig luftleer, schiefrig induriert. In den schiefrig indurierten Massen sind zahlreiche, gelbliche Knötchen und verkäste Knoten zu sehen. Die Bronchien sind stark erweitert, verdünnt in ihrer Wand; es entleert sich aus ihnen schmierig-bräunliche Flüssigkeit in grösserer Menge. Die intrapulmonalen, grösseren Äste der Pulmonalis sind thrombosiert, die kleineren wie die grösseren Äste mit starken, plattenartigen Verdickungen der Intima besät. Der Unterlappen der linken Lunge ist wie die ganze rechte Lunge gut lufthaltig, braun, etwas derber als normal, blutreich.

Anatomische Diagnose.

Grosses Aneurysma des Stammes der Art. pulmonalis mit ausgedehnter, schwartiger Wandthrombose. Arteriitis pulmonalis mit Fortsetzung auf die kleineren Äste. Enorme Hypertrophie des rechten Herzens. Schwielige und degenerierende Aortitis. Kleines Aneurysma sacciforme der Aorta ascendens. Kleines verkalktes Aneurysma sacciforme der Art. lienalis, Stauungsorgane. Anthrakotisch indurierte Tuberkulose des linken Lungen-Oberlappens mit adhäsiver Pleuritis. Alte cystische, apoplektische Herde im Grosshirn. Atrophie des Gehirns. Cholelithiasis. Dermoidcyste des rechten Ovariums.

Mikroskopischer Befund.

I. Präparat aus der Wand des Aneurysmas der Pulmonalis an einer nicht von Thromben bedeckten Stelle:

Hämatoxylin-Eosin-Färbung: Die Intima ist ziemlich stark und unregelmässig verdickt, im Durchschnitt $^1/_2$ mm breit; die inneren Schichten sind grösstenteils überaus kernarm; z. T. völlig kernlos, aus hyalinem Bindegewebe bestehend. Direkt unter der Oberfläche an einzelnen Stellen vakuoläre Degeneration, z. T. hier geringgradige Blutaustritte und feinkörnige Kalkablagerung. In den tieferen Schichten der Intima wird die fibrilläre Struktur deutlicher; die Kerne sind zwar spärlich, doch reichlicher als in den oberen Schichten. Es finden sich an der Grenze zur Media, z. T. noch in das benachbarte Intimagewebe einstrahlend überaus zahlreiche, enge und auch weitere Kapillaren, die

strotzend mit Blut gefüllt sind. Sie stehen mit grösseren Gefässen der Media und Adventitia in nachweisbarer Verbindung.

Die Media ist von wechselnder Dicke; an einzelnen Stellen scheint sie vollständig zu fehlen und zwar besonders an jenen, in denen die Gefässe der Adventitia sie durchsetzen. In der Umgebung dieser Gefässe ist der Gehalt an Bindegewebszellen ein grösserer. In der Umgebung der Gefässe ist ganz vereinzelt auch bräunliches, körniges Pigment abgelagert. Einzelne der Gefässe zeigen geringe, rundzellige Infiltration ihrer Umgebung.

Die Adventitia ist auffallend derb, das Fettgewebe derselben von dicken Balken durchzogen, die eine Unmenge stark erweiterter, prall gefüllter Kapillaren und grösserer Gefässe umschliessen. Häufig tritt hier in der Umgebung dieser Gefässe, besonders in den der Media benachbarten eine sehr starke rundzellige Infiltration auf, die streifenförmig die Gefässe auf längere Strecken hin begleitet.

Die grösseren Gefässe, besonders die Arterien zeigen durchweg sehr starke Verdickung von Media und Adventitia, vielfach vollständige Obliteration. Die zahlreichen, hier verlaufenden Nervenfasern zeichnen sich durch stark verdicktes Perineurium externum aus.

Elastinfärbung: In der Intima fehlen grösstenteils elastische Fasern vollständig oder sind nur mehr in ganz spärlichen Resten vorhanden. Die elastischen Lamellen der Media sind z. T. noch anscheinend in der natürlichen Breite erhalten. Nur sind sie von verschiedenen, mehr oder minder breiten Lücken unterbrochen, in deren Bereich die elastischen Fasern vollständig fehlen. Bei genauerer Betrachtung aber fällt auf, dass die Dichte der elastischen Fasern eine ganz unregelmässige ist. Neben Stellen, an denen Faser neben Faser liegt, sodass die ganze Media als dunkelblaue Schicht hervortritt, kommen Partien vor, in denen die elastischen Fasern zwar über die ganze Breite der Media verteilt sind, aber wesentlich spärlicher und wesentlich weniger dicht angeordnet sind, sodass am Elastinpräparat die Media hier ein gefleckte Aussehen erhält. Bei starker Vergrösserung nun fällt auf, dass gewellte elastische Fasern fast nirgends vorhanden sind; im Gegenteil sind die Fasern fast ausnahmslos gequollen, zusammengeschrumpft, segmentiert, sodass die elastischen Lamellen an einzelnen Stellen eine granuläre Schicht zu bilden scheinen. In der Adventitia kommen elastische Fasern sehr spärlich vor. Die etwas grösseren vasa vasorum sind durchweg stark, aber unregelmässig verdickt. An die verdickte Media mit mehrfacher, offenbar durch Auffaserung entstandener Elastica interna schliesst sich ausnahmslos eine zellreiche, verdickte Intimaschicht an. Viele kleine Gefässe sind vollständig obliteriert, sind nur mehr durch die Reste elastischer Fasern aus dem umgebenden Bindegewebe als Gefässe zu differenzieren.

II. Präparat aus der Wand des Aneurysmas der Pulmonalis an einer mit Thromben bedeckten Stelle:

Die Gefässwand zeigt im ganzen das oben beschriebene Bild. Die Intima ist grösstenteils wesentlich breiter als oben. Ihre inneren Schichten sind vollständig kernlos, hyalinisiert, mit etwas reichlicheren Kalkablagerungen durchsetzt. Ihr anliegend findet sich eine breite, aus Fibrin, roten und weissen Blutkörperchen bestehende, thrombotische Auflagerung, in die an manchen Stellen Bindegewebszellen von der Intima her vorwuchern und so eine Organisation einleiten. Stellenweise ist reichlich bräunliches, körniges Blutpigment abgelagert. Vereinzelt sieht man in der Intima, selbst in ihre inneren Schichten bis in die Thrombusmassen sich fortsetzend, feine, prall gefüllte Kapillaren. Auch die hochgradig verdünnte Media zeigt im grossen und ganzen dasselbe Bild wie

oben. In der Adventitia fallen neben den kleineren Gefässen wie oben zahlreiche, grössere bis stecknadelkopfgrosse, dünnwandige auf, die sämtlich ebenfalls prall gefüllt sind und z. T. beträchtliche Verdickung ihrer Intima zeigen. In der Media wie oben vereinzelte Kapillaren. Perivasculäre Rundzelleninfiltration wie oben.

III. Präparat. Pulmonalisäste in der Lunge:

Die Wand der Gefässe, der kleineren sowohl wie der grösseren, ist durchweg stark verdickt, die Intima mehr oder minder gewuchert, die Media äusserst arm an elastischen Lamellen, die grossenteils vollständig ausgefallen sind. Nur mehr an einzelnen Stellen findet sich Schlängelung der Fasern, meist Streckung derselben, die dann mit einer geringeren Färbbarkeit der Fasern einhergeht. Auch die kleinsten Äste der Lungenarterien fallen durch ihre stark verdickte Wand auf. Die Lunge selbst gibt das Bild hochgradigster Stauung. Die Alveolen sind klein, die Alveolensepten wie injiziert, von strotzend gefüllten, dicht stehenden Kapillaren durchzogen. Die Alveolen sind z. T. kollabiert, z. T. erweitert. Die strotzend gefüllten Wandgefässe wölben sich in das Alveolenlumen vor.

IV. Präparat. Die Aorta thoracica descendens zeigt annähernd normalen Bau. Nur die Intima ist unregelmässig verdickt. Infiltration in der Umgebung der Vasa vasorum fehlt.

V. Präparat. Ein Schnitt durch den Oberlappen der linken Lunge bestätigt die makroskopische Diagnose und bietet das Bild einer hochgradig indurativen Tuberkulose mit zahlreichen Knötchen und grossen Riesenzellen.

Schon in der älteren Literatur finden sich mehrere Fälle von Pulmonalaneurysmen beschrieben. Goldbeck hat im Jahre 1868 in in seiner Dissertation 20 Fälle gesammelt. Eine weitere Zusammenstellung von 10 Fällen stammt von Krzyskowski und Wiczkowski aus dem Jahre 1902. Eine umfassende Übersicht über alle Fälle gibt Henschen in seiner Monographie über das Aneurysma arteriae pulmonalis (1906). Er berichtet von 46 Fällen und betrachtet sie von verschiedenen Gesichtspunkten.

Unter den als Aneurysma arteriae pulmonalis in der Literatur bekannten Fällen sind jedoch mehrere, besonders solche aus älterer Zeit, bei denen die Angaben der Autoren recht unklar und kurz sind und sich oft nur auf die Aussage beschränken, dass sie eben ein Aneurysma gefunden haben, sodass man oft wohl berechtigte Zweifel hegen darf, ob es sich wirklich um echte Pulmonalaneurysmen gehandelt hat. Vor allem sind aus ihnen abgeleitete Schlussfolgerungen, falls solche zu ziehen überhaupt möglich ist, mit einer gewissen Zurückhaltung aufzufassen.

v. Schrötter behauptet in seiner grossen Abhandlung über Gefässe in Nothnagels spezieller Pathologie und Therapie (1899), dass alle mitgeteilten Fälle überhaupt keine Aneurysmen sind, sondern nur allerdings beträchtliche Erweiterungen. Er geht aber mit dieser

Ansicht sicherlich zu weit und hat auch bei den anderen Autoren damit keinen Anklang gefunden. Die Entscheidung darüber, welche Fälle als wirkliche Aneurysmen betrachtet werden dürfen und welche nicht, ist allerdings sehr schwierig. Denn aus den so oft nur mangelhaften Angaben lässt sich kaum noch ein Bild von dem wirklichen Befund rekonstruieren.

Weshalb es an der Art. pulmonalis so äusserst selten zur Bildung eines Aneurysmas kommt, ist noch unbekannt. Obwohl die Wandungen der Gefässe dem auf ihnen lastenden Blutdruck angepasst sind, zu ihm gewissermassen eine Proportion bilden, bleibt im Hinblick auf die grosse Häufigkeit der Aneurysmen der Aorta, wo ja der Blutdruck am grössten ist, schliesslich doch nur die Annahme übrig, dass die Höhe des Blutdrucks das ausschlaggebende Moment ist zur Aneurysmaentwicklung, und dass die Art. pulmonalis wegen ihres viel niedrigeren Blutdrucks meist verschont bleibt. Vielleicht ist auch der im ganzen gerade Verlauf der Art. pulmonalis nicht ohne Einfluss, während der gebogene Verlauf der Aorta den Blutstrom mehr direkt gegen die Wandungen anprallen lässt.

Bei Betrachtung der Fälle von Pulmonalaneurysmen sind zunächst auffallende Unterschiede gegenüber den Aortenaneurysmen zu konstatieren, was Geschlecht und Alter anbetrifft. Henschen findet unter seinen näher betrachteten 40 Fällen 18 Männer und 16 Weiber; in 6 Fällen fehlen Angaben über das Geschlecht. Es ist also ganz unverhältnismässig viel häufiger das weibliche Geschlecht betroffen als es bei Aortenaneurysmen der Fall ist.

Was das Alter anlangt, so kommen nach Henschen 18% vor den 20er Jahren (bei Berücksichtigung der nur klinisch untersuchten Fälle steigt die Zahl auf 50%!) und 39% vor den 30er Jahren vor. Und jene 18% sind fast ausschliesslich Weiber, während das Hauptkontingent der Männer nach dem 40. Jahre fällt und nach diesem Alter nur 4 Weiber betroffen wurden. Das Aortenaneurysma dagegen kommt nur in verschwindend kleiner Zahl in einem Alter vor 20 Jahren vor.

Nach diesen Angaben allein liesse sich schon vermuten, dass die Pulmonalaneurysmen im grossen und ganzen in zwei Gruppen zerfallen, von denen die eine ein jugendliches Alter und das weibliche Geschlecht mit Vorliebe befällt, während die andere ein späteres Alter und die Männer bevorzugt.

Der grösste Teil der Fälle der ersten Gruppe nimmt eine besondere Stellung ein, weil bei ihm die Genese des Aneurysmas geklärt ist. Das sind diejenigen Fälle, bei denen eine Persistenz der Öffnung des

Ductus arteriosus Botalli angetroffen wurde. Infolge der zwischen Aorta und Pulmonalis bestehenden Druckdifferenz strömt das unter bedeutend höherem Druck stehende Aortenblut durch den Ductus in die Pulmonalis; deren Wand ist solchem Blutdruck nicht gewachsen und es kommt so zur Bildung eines Aneurysmas; eine Theorie, die schon Buchwald und später Kryszkowski aufstellte. Nach Henschen fand sich in 7 Fällen ein durchgängiger Ductus Botalli; davon betrafen 6 junge Leute unter 24 Jahren, darunter 4 Weiber. In drei von diesen 7 Fällen fehlen Angaben über die Wandbeschaffenheit des Aneurysmas, in dreien finden sich atheromatöse Veränderungen und Intimaverdickungen, in einem war die Wand normal, der Rand des Sackes aber sklerotisch infiltriert. Es ist nun die Frage, ob die Arteriosklerose oder das Aneurysma das primäre ist. Besonders im Hinblick auf die eingangs erwähnten Fälle höchstgradiger Pulmonalsklerose von Albrecht und von Edgren denke ich mir den Vorgang folgendermassen: Infolge der fortgesetzten Gewalteinwirkung durch den Anprall des Blutstroms aus dem Ductus auf die Wand der Pulmonalis stellen sich hier Ernährungsstörungen ein. Der Saftstrom, von welchem Media und Intima ernährt werden, wird behindert, gewissermassen durch Kompression unterbunden, und die Ernährung dieser beiden Schichten erleidet eine fortgesetzte Störung. (Ein Moment, welches mir bei der Genese der Atherosklerose durch gesteigerten Blutdruck von grosser Bedeutung zu sein scheint.) Es kommt schliesslich zu Degenerationen in der Gefässwand, welche die Form einer Atherosklerose annehmen. Die Wand verliert ihre Elastizität und es entsteht ein Aneurysma. Wenn es lange nicht in allen Fällen von persistentem Ductus Botalli zur Ausbildung eines Aneurysmas kommt, so hängt das wohl hauptsächlich von der Weite des Lumens des Ductus ab.

Ausser offenem Ductus arteriosus fanden sich in mehreren Fällen noch andere Anomalien des Gefässsystems, wie Enge der Aorta, fehlende und überzählige Pulmonalklappen, sodass man wohl sicher annehmen darf, dass für eine Gruppe von Pulmonalaneurysmen die Ursache der Entstehung in einer kongenitalen Anomalie des Gefässsystems zu suchen ist.

Neben dieser einen Gruppe stellt Henschen eine zweite auf, welche Männer in mittlerem Alter betreffe und bei der die wahrscheinliche Ursache eine luetische Infektion sei. Auch meiner Ansicht nach ist eine weitere Gruppe von Pulmonalaneurysmen sicher auf syphilitischer Basis entstanden. Am eklatantesten beweist dies der schon oben näher beschriebene Fall von Wagner und Quiat-

kowski, welcher einen 49jährigen Mann betraf, der nach vor 4 Jahren akquirierter, nicht behandelter Lues starb. Henschen kommt zu seiner Anschauung unter Berücksichtigung der Anamnese (in 3 [4?] Fällen Lues positiv), des Lebensalters und von Befunden an der Wandung des Aneurysmas, an der Aorta und dem Stromgebiet der Pulmonalis. Die in sehr vielen Fällen sich zugleich mit einer Verengerung findende Atherosklerose der Pulmonalisäste, welche durch die im proximalen Stromgebiet sich einstellende Blutdrucksteigerung der Entstehung eines Aneurysmas am gleichzeitig veränderten Pulmonalisstamm Vorschub leiste, hält er in den meisten Fällen für syphilitischer Natur.

Die in neuester Zeit besonders von Brüning und von Torhorst vertretene Anschauung, dass die Pulmonalsklerose wesentlich durch Überlastung des kleinen Kreislaufs bedingt sei, erkennt er nicht in vollem Umfang an. Bei der durch Blutdrucksteigerung hervorgerufenen, meist gelinden Atheromatose liege gewöhnlich eine diffuse Erweiterung des Pulmonalbaumes und besonders des Pulmonalstammes vor, und sie sei daher scharf von der bei Pulmonalaneurysmen meist gefundenen Arteriosklerose zu trennen, welche mit einer Verengerung einhergehe; und diese letztere eben hält Henschen für syphilitischer Natur.

Er erklärt seine Hypothese folgendermassen: »Die Infektion greift die kleineren Pulmonaläste an und ruft hier eine Atheromatose hervor, sowie gleichzeitig in der Wand des Pulmonalstammes. Durch die Atheromatose der kleinen Gefässe wird der Blutdruck in dem Stamm der Pulmonalis erhöht, und da gleichzeitig die Wand des Pulmonalstammes verändert ist, so entsteht das Aneurysma.« Die Frage, warum die luetische Veränderung sich nicht wie sonst gewöhnlich in der Aorta lokalisiere, beantwortet er: »Gewöhnlich greift der luetische Prozess die Aorta an, weil hier der grösste Blutdruck herrscht und also die Wand einem stärkeren Trauma ausgesetzt ist; in diesen Fällen bestand eine Enge der Pulmonaläste und der intraarterielle Druck war infolge dessen in der Pulmonalarterie besonders erhöht. Deshalb lokalisierte sich die luetische Infektion auch vorzugsweise hier.«

Der springende Punkt wäre also eine Verengerung des Stromgebietes der Art. pulmonalis, besonders in den kleinen Ästen. Ausser durch Syphilis bedingt kommt eine mit Verengerung einhergehende Pulmonalsklerose auch vor bei der von Mönckeberg beschriebenen genuinen Form der Lungenarteriensklerose. Bei den von Mönckeberg hierzu gerechneten Fällen von Aust und von Romberg fand sich auch eine starke Erweiterung des Pulmonalisstammes, sodass diese beiden Fälle oft auch unter die Pulmonalaneurysmen gerechnet werden.

Aber auch bei einfacher, sekundärer Pulmonalsklerose kann meines Erachtens ein Aneurysma zu stande kommen, besonders wenn das Stromgebiet der Pulmonalis durch irgendwelche Erkrankungen der Lunge eingeengt und in seinem Gesamtquerschnitt verkleinert ist. Die Blutdrucksteigerung, welche die Sklerose und Erweiterung hervorgerufen hat, verursacht fernerhin in dem degenerierten Pulmonalisstamm ein Aneurysma. Der Stamm hat ja den grössten Druck auszuhalten und liegt nicht im Gewebe geschützt wie seine Äste.

Ob es auch auf infektiöser Basis entstandene Pulmonalaneurysmen gibt, ist fraglich. Es sind zwar bei mehreren Fällen Effloreszenzen an den Pulmonalklappen gefunden worden, sodass man an ein infektiöses Aneurysma denken könnte; doch sind nach der Ansicht der Autoren die Endokarditiden eine sekundäre Erscheinung.

Ein Aneurysma dissecans der Art. pulmonalis ist im vorigen Jahre von Durno und Brown beschrieben worden. Bei einem 33jährigen Mann, der nach kurzer Krankheitszeit ganz plötzlich starb, fand man ein Aneurysma dissecans infolge eines dicht am Ursprunge der Arterie entstandenen Risses. Der Tod erfolgte durch einen Durchbruch des Aneurysmas in den Perikardialsack. Der Ductus Botalli wurde offen angetroffen; der rechte Ventrikel war enorm hypertrophiert. Durno und Brown geben für die Entstehung des Aneurysmas folgende Erklärung: Infolge des Offenbleibens des Ductus arteriosus hypertrophierte der rechte Ventrikel, um den zwischen Aorta und Pulmonalis herrschenden Druckunterschied von 90 mm Quecksilber auszugleichen, und durch die Drucksteigerung wurde die Lungenarterie atheromatös. Durch die Atheromatose und die Drucksteigerung kam dann der Einriss zu stande, der zur Entwicklung des Aneurysmas führte. Interessant ist dieser Fall besonders als erstes Beispiel eines Aneurysma dissecans der Art. pulmonalis und als ein weiterer Beitrag zur Theorie der Entstehung von Atherosklerose allein durch gesteigerten Blutdruck.

Bei unserem Fall liegt die Sache folgendermassen: Seit 22 Jahren besteht bei der 52jährigen Frau ein Herzleiden. Sämtliche Arterien zeigen eine ausgedehnte Atherosklerose, die im Anfangsteil der Aorta und in der Pulmonalis vielfach makroskopisch das Aussehen einer schwieligen Sklerose hat. Auch der histologische Befund an der Pulmonalis: die rundzellige Infiltration, besonders in der Adventitia, die Obliteration der Vasa vasorum, der Durchbruch der Gefässe von der Adventitia durch die Media sprechen stark für eine luetische Grundlage der Arteriosklerose. Anamnestisch sind zwar keine für Lues verwertbaren Angaben vorhanden, ausser vielleicht der alten Periostitis am

linken Fuss. Das ganze Stromgebiet der Lungenarterie zeigt hochgradige Sklerosierung der Gefässe, die mit einer Verengerung bis in die kleinsten Äste hinein einhergeht. Der linke Oberlappen ist ganz induriert und durch feste Verwachsungen mit der Brustwand verlötet; hierdurch ist der Blutdruck im kleinen Kreislauf stark erhöht worden. Der rechte Ventrikel ist enorm hypertrophiert; der Klappenapparat des ganzen Herzens intakt.

Die Entstehung unseres Aneurysmas am Stamme der Art. pulmonalis ist meiner Ansicht nach so zu erklären: Das primäre ist die Sklerose der Lungenarterie und ihrer Äste. Sie ist wohl sicherlich auf syphilitischer Basis entstanden; entsprechend dem Alter der Patientin hat sich wohl noch eine Altersskerose hinzugesellt, die den Prozess zu einer solchen Entwicklung und Ausdehnung hat kommen lassen. Der Grund dafür, dass die luetische Infektion ausser der Aorta auch die Pulmonalis angegriffen hat, ist in dem im kleinen Kreislauf herrschenden erhöhten Blutdruck zu suchen. Die degenerierte Wandung des Pulmonalisstammes vermag dem infolge der allmählich zunehmenden Sklerose der Lungengefässe fortgesetzt wachsenden Blutdruck auf die Dauer nicht Stand zu halten und das Aneurysma bildet sich aus.

Man könnte vielleicht annehmen, die Sklerose der Lungenarterie sei allein durch den dank des geschrumpften, linken Oberlappens und der adhäsiven Pleuritis gesteigerten Blutdruck entstanden, und das Aneurysma dann als rein arteriosklerotisches ansehen; doch machen der hohe Grad der Sklerose, der für Lues sprechende histologische Befund, das Aneurysma der Aorta und nach Henschen auch die Verengerung der Pulmonaläste diese Annahme recht unwahrscheinlich. Eine genuine Lungenarteriensklerose (Mönckeberg) ist wohl auch auszuschliessen, da bei dieser ja den Blutdruck steigernde Lungenveränderungen nicht vorhanden sind; und dass die Pulmonalsklerose älter wäre als die so derb indurierte Tuberkulose, ist nicht anzunehmen.

Der ganze Prozess hat sicher lange Zeit zu seiner Entstehung gebraucht und ebenso besteht das Aneurysma selbst schon geraume Zeit. Dafür spricht die Bildung der kolossal grossen und derben Schwarten im Aneurysmasack selbst und in seiner Umgebung.

Zum Schluss ist es mir eine angenehme Pflicht, Sr. Magnifizenz Herrn Geheimrat Prof. Dr. von Bollinger für die gütige Übernahme des Referats und Herrn Privatdozenten Dr. Oberndorfer für die freundliche Überlassung der Arbeit und die liebenswürdige Anleitung und Unterstützung bei ihrer Anfertigung meinen herzlichsten Dank abzustatten.

Erläuterung der Abbildung.

Die Herzhöhlen sind vermittelst der gewöhnlichen Schnitte eröffnet worden. Die Art. pulmonalis und ihre grösseren, intrapulmonalen Äste sind aufgeschnitten und zeigen ausgedehnte Flecken- und Narbenbildung. Das Aneurysma mit seiner von derben Schwarten bedeckten Wandung liegt in ganzer Ausdehnung vor. Das rechte Herz zeigt enorme Hypertrophie; die Herzspitze wird vom rechten Ventrikel gebildet. Ein Teil des kleinen, linken Ventrikels ist noch zu sehen. Die Aorta ist nicht sichtbar; sie wurde abpräpariert und ganz zurückgeschlagen. Der Oberlappen der linken Lunge ist derb induriert.

Literatur.

Brüning. Untersuchungen über das Vorkommen der Angiosklerose im Lungenkreislauf. Zieglers Beiträge 1901, Bd. 30, 3.

Torhorst. Die histologischen Veränderungen bei der Sklerose der Pulmonalarterie. Zieglers Beiträge 1904, Bd. 36, 2.

Ehlers. Zur Histologie der Arteriosklerose der Pulmonalarterie. Virchows Archiv 1904, Bd. 178, 3.

Albrecht, Eugen. Ein Fall von höchstgradiger Pulmonalsklerose. Annalen des städt. Krankenhauses München r. d. Isar 1907.

Edgren. Zit. nach Albrecht.

Mönckeberg. Über die genuine Arteriosklerose der Lungenarterie. Deutsche med. Wochenschr. 1907, Nr. 27.

Aust. Zit. nach Mönckeberg.

Romberg. Über Sklerose der Lungenarterie. Deutsches Archiv f. klin. Medizin 1891, Bd. 48, 12.

Posselt. Die klinische Diagnose der Pulmonalarteriensklerose. Münchener med. Wochenschr. 1908, Nr. 31.

Wagner und Quiatkowski. Über einen Fall von Syphilis des Herzens mit bedeutender Erweiterung der Art. pulmonalis. Virchows Archiv 1903, Bd. 171, 3.

Benda. Referat über das Aneurysma. Lubarsch und Ostertag, Ergebnisse VIII, 1902.

Wiesner. Erkrankungen der grossen Gefässe bei Lues congenita. Zentralblatt f. allg. Pathologie 1905, XVI.

Crisp. Zit. nach Müller.

Emmerich. Über die Häufigkeit der inneren Aneurysma in München. Diss. 1888.

Bosdorff. Über Häufigkeit und Vorkommen der Aneurysmen. Diss. Kiel 1889.

Müller. Zur Statistik der Aneurysmen. Diss. Jena 1902.

Goldbeck. Beiträge zur Kenntnis der inneren Thoraxaneurysmen. Diss. Giessen 1868.

Krzyszkowki und Wiczkowski. Aneurysma des Stammes der Art. pulmonalis etc. Wiener klin. Wochenschr. 1902, Nr. 4 u. 5.

Henschen. Das Aneurysma arteriae pulmonalis. Volkmanns Sammlung klin. Vorträge 1906, Nr. 422/423.

v. Schrötter. Erkrankungen der Gefässe, in Nothnagels spezieller Pathologie und Therapie 1899.

Marchand. Artikel „Arterien“ in Eulenburgs Realencyklopädie, 4. Aufl., 1907.

Lissauer. Über das Aneurysma am Stamme der Pulmonalarterie. Virchows Archiv 1905, Bd. 180, 3.

Buchwald. Aneurysma des Stammes der Art. pulmonalis. Deutsche med. Wochenschrift 1878.

Durno und Brown. A case of Disserting Aneurysm of the Pulmonary Artery etc. The Lancet 13. Juni 1908.

Ausführliche Literaturangaben über Pulmonalaneurysmen siehe bei Henschen und bei Lissauer.

Nachtrag.

Nach Fertigstellung der vorliegenden Arbeit erschien im neuesten Bande der Ergebnisse der allg. Pathologie, Lubarsch und Ostertag, 1909, XIII. Jahrgang, ein sehr ausführliches Referat über die Erkrankungen der Lungengefässe von Posselt. Durch gründlichste Untersuchung der Literatur findet er, dass die Pathologie der Lungengefässe eigentlich gar keine terra incognita ist; nur war die Literatur sehr zerstreut und oft sehr schwer zugänglich.

Von Lungenarterienaneurysmen speziell hat Posselt noch eine ganze Reihe von Fällen, besonders aus der ausländischen Literatur zusammengestellt, die Henschen nicht erwähnt hat. Nach seiner Ansicht gibt es für die Aneurysmen der Pulmonalis verschiedene Ursachen: hauptsächlich Atherosklerose des Gefässes, Stenose der Pulmonalis und Verengerungen der Gefässe im kleinen Kreislauf überhaupt, offener Ductus Botalli. Dass manche Pulmonalaneurysmen wirklich luetischer Natur sind, hält er für erwiesen.

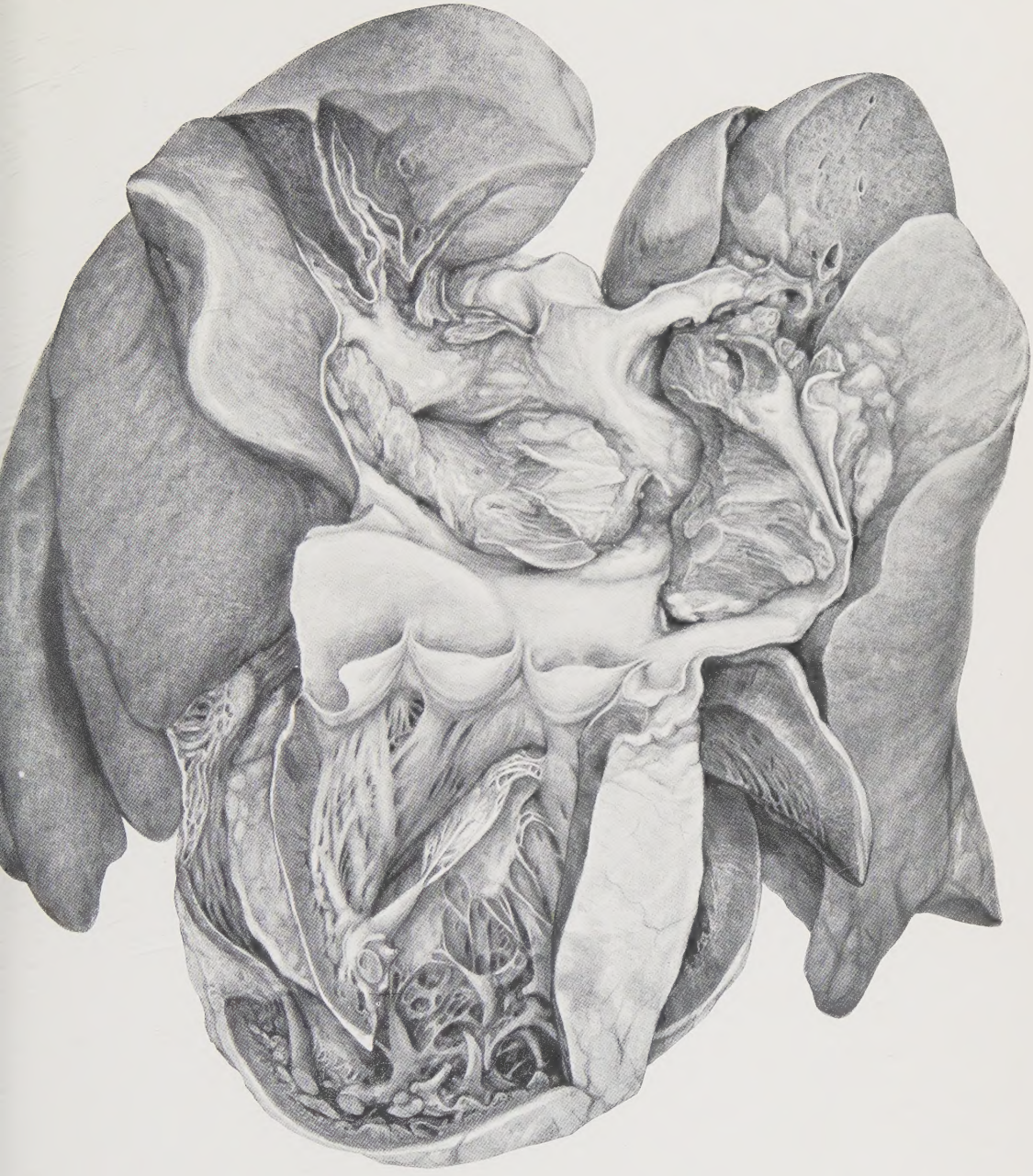

August Ploeger, Das Aneurysma der Arteria pulmonalis.

Verlag von J. F. Bergmann in Wiesbaden.

DRUCK von CARL RITTER, G. m. b. H.
WIESBADEN.